

الفصل السادس

التصوير المقطعي

TOMOGRAPHY

٦ - ١ مقدمة:-

الافلام الاعتيادية لتصوير الصدر او البطن تكون صورة لجميع اجزاء الصدر او البطن بوضوح متساوي تقريبا وهذه الاجزاء بعضها يتراكب مع الآخر، وهذا التراكب يؤدي الى حجب صور بعض الانسجة المهمة. لغرض توضيح الانسجة التي تم حجبها نستخدم ما يسمى بالتصوير المقطعي والذي يقوم بتصوير الاجزاء المطلوبة فقط وعدم اظهار الانسجة الاخرى على جانب الجزء المطلوب. و ينم ذلك بزيادة تباين ذلك الجزء نسبة الى الاجزاء الاخرى التي تكون صورها غير واضحة، أي ان التصوير المقطعي ليس طريقة لتحسين حدة الصورة وانما طريقة لجعل بعض اجزاء الصورة غير واضحة مقارنة مع الاجزاء الاخرى.

جدول (٦-١) أهم الفحوصات باستخدام التصوير المقطعي

نوع التصوير	اتجاه التصوير	نوع الحركة	kV _p	(mAs)	عرض الشريحة المصورة
ال فقرات العنقية	جانبي	خطي	75	60	3mm
الاسنان	امامي-خلفي	حلزوني	75	100	2mm
ال فقرات القطنية	امامي-خلفي	خطي	77	140	5mm
الاضلاع	امامي-خلفي	حلزوني	80	120	5mm
صدر	امامي-خلفي	خطي	96	80	2cm
الرسغ	امامي-خلفي	حلزوني	99	40	2mm

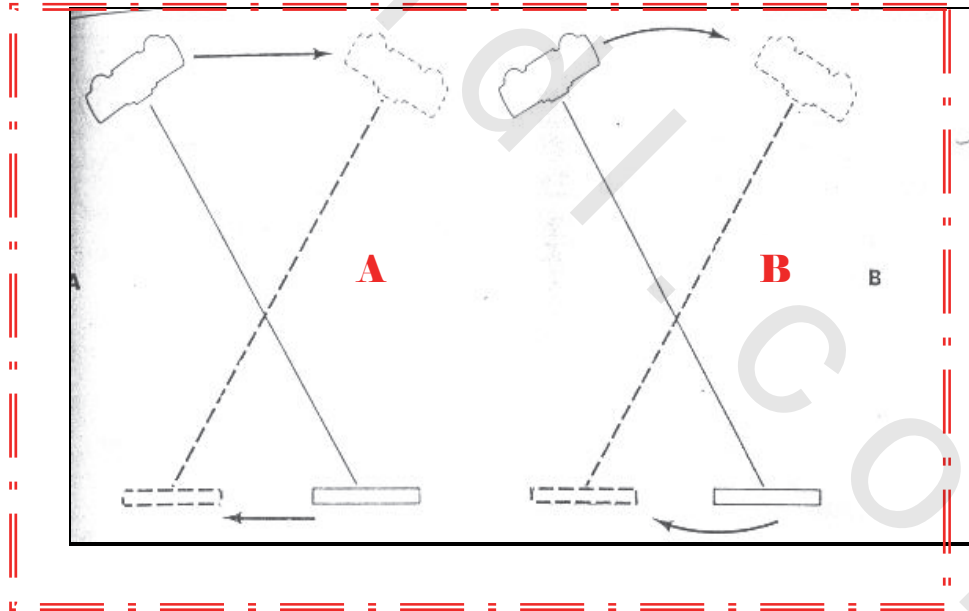
خلال التصوير المقطعي فان الجهاز يتحرك بشكل دقيق ويتزامن مع حركة الفلم وتكون اجهزة التصوير الطبقي مشابهة تماما لاجهزة التصوير الشعاعي الاعتيادية ولكن تختلف عنها بأن جهاز الاشعة السينية والفلم يتصلان مع بعضهما بواسطة قضيب صلب لكي يتمكننا من الحركة بشكل متزامن. نستخدم هذه الطريقة الآن للحصول على صورة ذات تباين عالي، اهم الفحوصات بهذه الطريقة موضحة في الجدول (٦ - ١) ..

٦ - ٢ انواع حركة كل من رأس الانبوبة ومستقبل الصورة في التصوير المقطعي

هناك خمس انواع من الحركة للتصوير المقطعي وهي الخطية، الدائرية، البيضوية، الحلزوني، والمائلة. ابسط أنواع التصوير المقطعي هو التصوير المقطعي الخطي، حيث ان كل من رأس انبوبة الاشعة السينية ومستقبل الصورة (موقع الفلم) يتصلان مع بعضهما ويتحركان باتجاهين متعاكسين وبمستوى واحد وعلى خط مستقيم، وهناك نوع آخر من الحركة تكون بشكل مقوس (شكل ٦ - ١) و تكون نوعية الصورة جيدة جدا ولكن الأجهزة غالية.

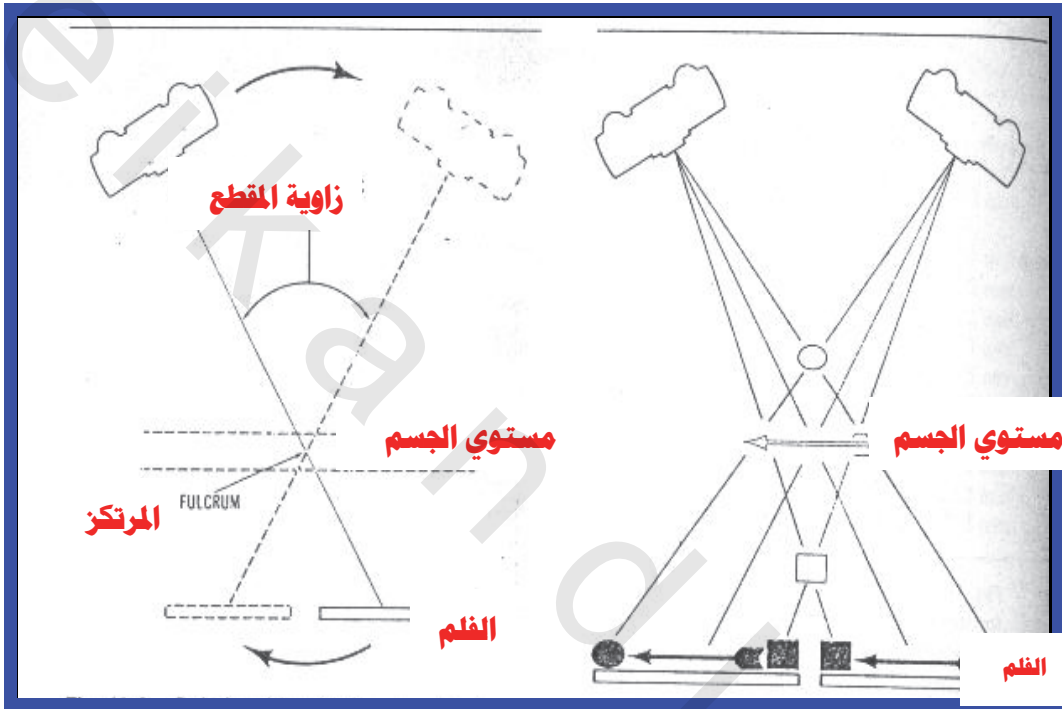
شكل (٦-١): A الحركة الأفقية لأنبوبة الأشعة السينية

B الحركة القوسية لأنبوبة الأشعة السينية



هناك نوع آخر من التصوير المقطعي الخطي حيث يتحرك كل من انبوب الاشعة السينية والفلم حول نقطة وهمية تسمى المركز وهذه النقطة تقع في مستوى الجسم. لذلك فان النسيج الذي يقع في مستوى تلك النقطة سوف يتم تصويره اما الانسجة البعيدة عن ذلك الجسم فان صورتها تكون غير واضحة،

شكل (٦-٢) A العلاقة بين المركز وزاوية المقطع B الأجسام التي تقع في مستوى الجسم تكون صورتها واضحة والتي تقع خارج المستوى تكون صورة مشوهة



٦ - ٣ العلاقة بين زاوية المقطع وسمك النسيج المصور

تسمى زاوية الحركة بزواوية المقطع والتي تحدد سمك الانسجة المراد تصويرها، وكلما ازداد مقدار هذه الزاوية قل سمك الانسجة المراد تصويرها شكل (٦-٢). كذلك يوضح الجدول (٦-٢) العلاقة بين زاوية المقطع وسمك النسيج المصور فعندما تكون الزاوية قليلة جدا فيمكن تصوير النسيج باجمعه كما في حالة التصوير الاشعاعي الاعتيادي. فإذا كانت الزاوية اقل من 10 درجات فان سمك النسيج المصور يكون كبير نسبيا ويسمى هذا النوع من التصوير المقطعي بتصوير المناطق (zonography) حيث تكون منطقة التصوير واسعة ولكن تباين الصورة يكون قليلاً وتطبق مثل هذه الصورة في حالة تصوير الصدر حيث ان زاوية المقطع في هذا التصوير تتراوح بين (1 - 5) درجات. تصوير المناطق يكون غير كفؤ في حالة

الحركة الخطية ولكنه كفو في الحركات الاخرى المتعددة وهذه الطريقة تكون مهمة عندما يكون تباين الانسجة قليلا. فمثلا تصوير الرئتين والتي يكون تباينها قليلا وتتداخل صورتها مع صورة الاضلاع لذلك فإن هذه الطريقة تجعل صورة الاضلاع غير واضحة لأنها تقع خارج مستوى المركز وتعزز تباين صورة الرئتين.

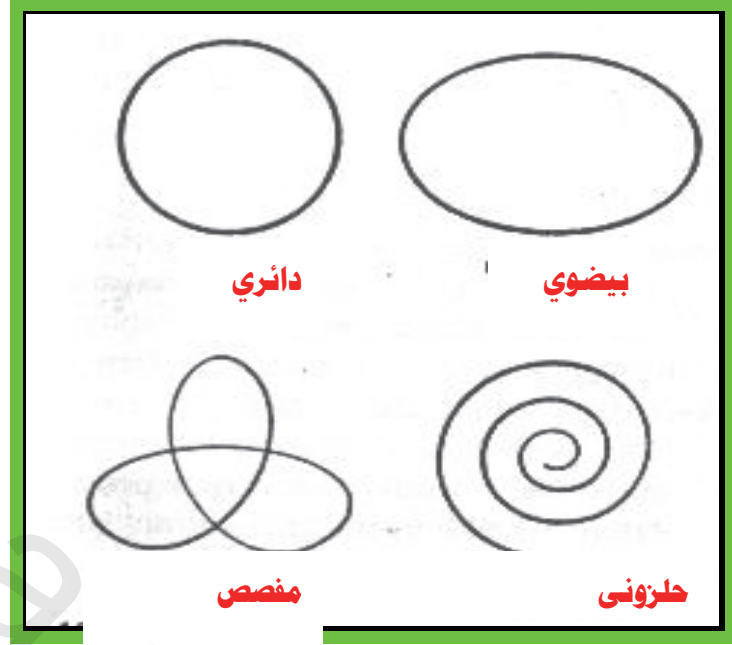
جدول (٦-٢) سمك النسيج المصور وزاوية المقطع في التصوير المقطعي الخطي

الزاوية (درجة)	السمك (مم)
0	ما لا نهاية
2	31
4	16
6	11
10	6
3	20
2	35
1	50

٦ - ٤ انواع اتجاهات الحركة

وللحصول على صور جيدة للجسام الطويلة نستخدم الحركة بعدة اتجاهات وهي: الدائرية، البيضوية، الحلزونية، والمفصصة. شكل (٦-٣). الحركة الخطية في التصوير المقطعي لها مساوئ منها انها لا تستطيع تصوير الانسجة الطويلة مثل العظام والتي تقع خارج زاوية المقطع كذلك فان الصورة الطويلة تكون غير واضحة وذلك لعدم انتظام الكثافة الضوئية.

شكل (٦-٣) انواع اتجاهات الحركة في التصوير المقطعي



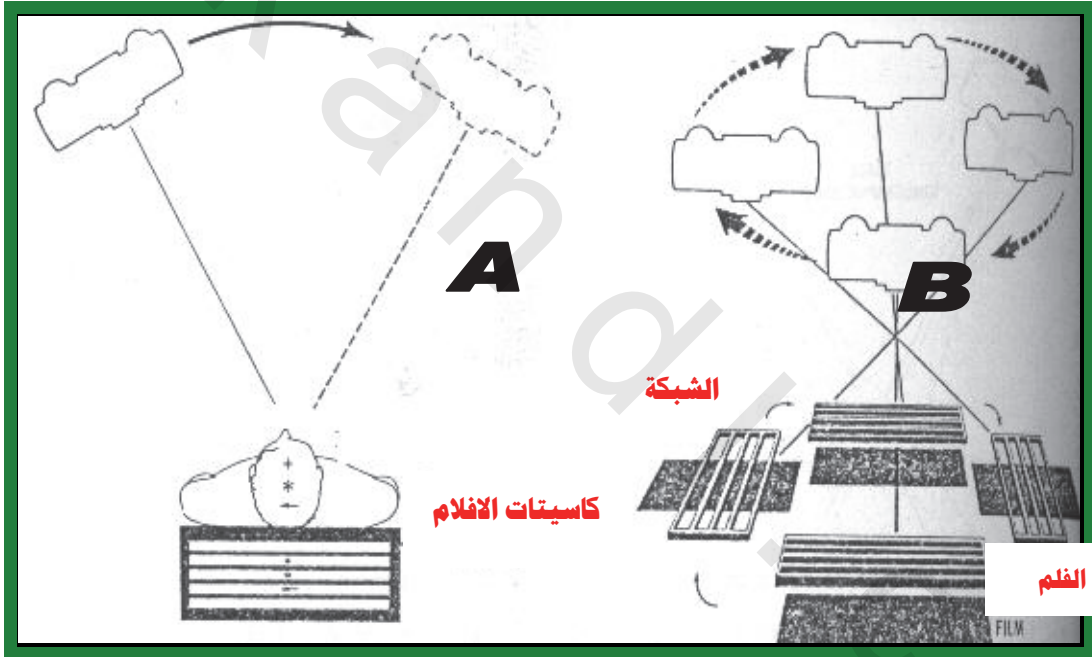
حيث ان الحركتين الاخيرتين تؤدي الى الحصول على صورة واضحة المعالم وحادة واقلها وضوحا هي الحركة الدائرية ولكنها افضل من الحركة الخطية كما في الجدول (٦-٤)

الجدول (٦-٤) المقارنة بين الحركة الخطية والدائرة في التصوير المقطعي

الحركة الخطية	الحركة الدائرة
١- الاجهزة غير مكلفة كثيرا .	١ _ الاجهزة مكلفة كثيرا.
٢ _ سمك المقطع المصور يعتمد على دوران الحركة الخطية .	٢ _ سمك المقطع لا يعتمد على دوران الاجزاء .
٣ _ الاجسام خارج مستوى المركز قد لا تختفي نهائيا وتولد ضبابا على الفلم .	٣- الاجسام خارج مستوى المركز لا تظهر نهائيا.
٤ _ صور الاجزاء غير الواضحة تتناقص بشكل تدريجي .	٤ _ صور الاجزاء غير الواضحة لا يمكن رؤيتها.

اهم مساوئ هذه الحركات هي الكلفة العالية لهذه المنظومات. اما مساوئ التصوير المقطعي هي الجرعة العالية التي يستلمها المريض وذلك لزيادة زمن التعرض. فمثلا تصوير الكليتين بتعرض واحد يعرض المريض الى جرعة مقدارها (10) ملي كري -راد واحد- ولأن معظم الفحص المقطعي يحتاج الى عدة تعرضات فان الجرعة تكون كبيرة في هذه الحالة. بعض المحاولات لتقليل الجرعة الاشعاعية في الفحص المقطعي باستخدام مجموعة من الافلام بدلا من فلم واحد (Simultaneous Multi Film Tomography) حيث نستخدم في هذه التقنية مجموعة من الافلام يتراوح عددها بين (4 - 6) مرتبة بشكل كتاب بحيث ان كل فلم يكون قريبا من الآخر للحصول على كثافة ثابتة للافلام بحيث ان بعد الفلم عن الآخر يتراوح بين (0.5 - 1) ملم.

شكل ٦-٤ (A) التصوير المقطعي الخطي و الشبكة بشكل خطوط موازية الى سرير المريض (B) حركة الشبكة بعدة اتجاهات



التعرض الواحد يؤدي الى توليد اربع او ست صور شعاعية لاجزاء مختلفة من الجسم تقع على خط افقي واحد وبذلك يمكن تقليل الجرعة الى الربع او السدس حسب عدد الافلام. وكذلك يمكن استخدام الشبكة لتقليل التشنت بحيث ان الشبكة تتحرك بنفس اتجاه حركة انبوب الاشعة السينية. ففي التصوير المقطعي الخطي فان الشبكة توضع بحيث ان

خطوطها موازية الى سرير المريض. اما الحركة بعدة اتجاهات فان الشبكة يجب ان تتحرك بشكل مماثل لحركة انبوبة الاشعة السينية شكل (٦-٤).
يؤدي التصوير المقطعي الى عدم اظهار بعض النقاط التي تقع خارج (فوق او تحت وعلى جانبي) مستوى المركز او مستوى البؤرة (Focal Plane).
يوضح الشكل (٦-٥) اعتماد وضوح الصورة على موقع النسيج فان صورة النقطة (B) والتي تقع في مستوى البؤرة ستكون واضحة على الفلم اما صور النقاط (C,A) فلا تظهر في الصورة لانها تقع في مستوى البؤرة، وتعتمد على زاوية المقطع ويوضح الجدول (2) المقارنة بين زاوية المقطع الكبيرة والصغيرة.

جدول (٦-٥) المقارنة بين زوايا المقطع في التصوير المقطعي

زاوية مقطع قليلة	زاوية مقطع واسعة
١-زاوية المقطع اقل من 10°	١-زاوية المقطع تتراوح بين 30° - 50°
٢-سمك المقطع المصور صغير	٢-سمك المقطع المصور كبير
٣-اقل اختفاء للصور التي تقع خارج مستوى البؤرة	٣-اعظم اختفاء للصور التي تقع خارج مستوى البؤرة
٤-طريقة جيدة للانسجة التي لها تباين واطئ مل الرنتين	٤-طريقة جيدة للانسجة التي لها تباين واضح مثل العظام
٥-عادة ما تحصل مع الحركة الدائرية المقطعية	٥-يمكن ان تحصل بواسطة الحركة الخطية او الدائرية المقطعية
٦-زمن تعرض قليل	٦-زمن تعرض طويل

شكل (٦-٥) عدم وضوح الصور التي تقع خارج مستوى الجسم

